

KUVAUSOHJEET

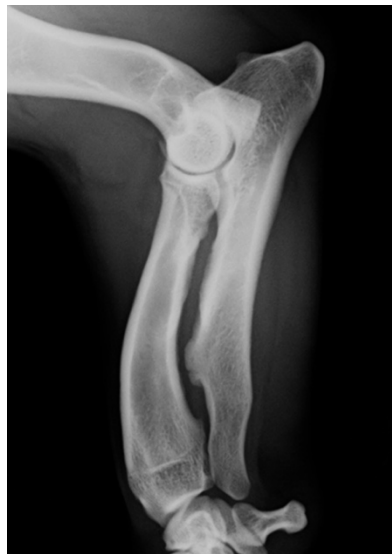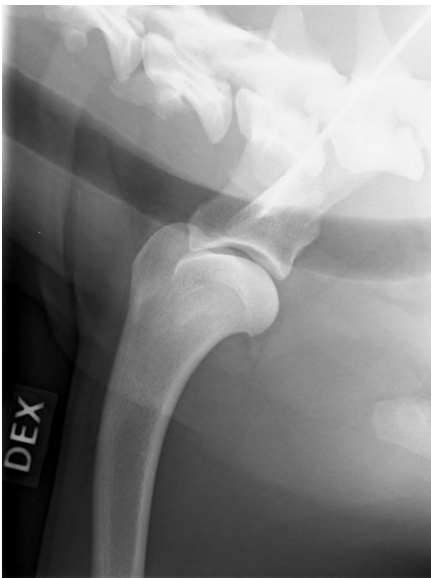
Yleisiä ohjeita:

Lausunto annetaan vain sellaisesta röntgenkuvasta, jota otettaessa ko. koira on ollut tunnistusmerkitty Kennelliiton hyväksymällä tavalla. Tunnistusmerkintä on aina tarkastettava kuvauksen yhteydessä.

Röntgenkuvat on kuvauksen yhteydessä merkittävä tavalla (rtg- teipillä/merkintälaitteella), jota ei jälkikäteen voida muuttaa. Röntgenkuvassa pakollisia tietoja ovat: päivämäärä, koiran rekisterinumero (tai TM-numero) ja puolimerkki (puolimerkki kansainvälisesti tunnistettavana, esim. sin, dex, R, L).

Olkanivelen osteokondroosi:

Lausunto voidaan antaa < 12 kuukauden ikäiselle koiralle, jos nivelessä todetaan osteokondroosimuutos (OC sairas). OC terve –lausuntoa ei voida antaa ennen 12 kuukauden ikää. Koira on rauhoitettava kuvausta varten. Molemmat olkanivelet kuvataan samaan aikaan. Olkanivelet kuvataan mediolateraaliprojektiossa niin, että kuvattavaa jalkaa vedetään kranioventraalisesti ja päällä oleva jalka vedetään kaudaalisesti. Kaularanka siirretään dorsaalisesti niin, että sen rakenteet eivät ole päällekkäin olkanivelen kanssa. Röntgensäde kohdistetaan nivelrakoon ja kuva rajataan hyvin. Kuvien on oltava laadultaan sellaisia, että arvostelussa huomioon otettavat seikat erottuvat hyvin. Kuvien liiallinen rakeisuus voi estää kuvien arvioinnin.



Kyynärnivelen inkongruenssi:

Kuvattaessa koiran on oltava iältään vähintään 12 kk.

Koira on rauhoitettava kuvausta varten. Molemmat kyynärnivelet kuvataan samaan aikaan.

Kuvien on oltava oikein rajattuja ja laadultaan sellaisia, että arvostelussa huomioon otettavat seikat erottuvat hyvin. Yli- ja alivalotus sekä kuvien rakeisuus voivat estää kuvien arvioinnin.

Eturaajat kuvataan mediolateraaliprojektiossa kyynärnivelen neutraalissa asennossa

(avautumiskulma vähintään 90 °). Olkaluun nivelnastojen on oltava mahdollisimman päällekkäin niin, että nivelrako erottuu. Kuvassa tulee näkyä kyynärnivelen ja kyynärvarsi kokonaan (katso kuva).